

PRESENTACIÓN DE CASO

Glaucoma pigmentario

Pigmentary glaucoma

Leonor Gallardo-Roca^{1,2}, María del Carmen González-Fernández^{1,2}, Yanier Serrano-García¹

¹Hospital General Docente "Manuel Ascunce Domenech". Camagüey. ²Universidad de Ciencias Médicas de Camagüey. Camagüey, Cuba. **Correspondencia a:** Leonor Gallardo-Roca, correo electrónico: yaniersg.cmw@infomed.sld.cu.

Recibido: 7 de febrero de 2018

Aprobado: 3 de abril de 2018

RESUMEN

Se presenta el caso de un adulto de 42 años de edad con antecedentes de salud aparente, que es remitido de su área de salud a consulta especializada de glaucoma por referir disminución de la agudeza visual y dolor ocular, se realiza examen físico oftalmológico y se indican estudios complementarios. Se diagnostica un glaucoma pigmentario en estadio avanzado, donde se constata lesión glaucomatosa del nervio óptico. Se indica tratamiento antihipertensivo ocular tópico y se realiza iridotomía láser. A pesar del tratamiento médico, las tensiones en el ojo izquierdo se mantuvieron elevadas, por lo que se decidió realizar tratamiento quirúrgico. El ojo derecho respondió positivamente al tratamiento farmacológico. La poca frecuencia de casos con estas características ratifica la importancia de realizar un diagnóstico precoz y seguimiento oportuno.

Palabras clave: GLAUCOMA PIGMENTARIO; DIAGNOSTICO PRECOZ; TRATAMIENTO.

Descriptor: GLAUCOMA DE ÁNGULO ABIERTO; DIAGNOSTICO PRECOZ; TERAPÉUTICA.

SUMMARY

This study presents the case of a 42-year-old male patient, with an apparent healthy history who was referred from his health district to the department specializing in glaucoma due to a decrease of visual acuity and eye pain. Physical examination was performed and investigations were ordered. An advanced-stage pigmentary glaucoma was diagnosed, confirming a glaucomatous lesion of the optic nerve. Topical ocular treatment was ordered and laser iridotomy was performed. In spite of the medical treatment tensions in the left eye remained high, leading to the decision of performing surgical treatment. The right eye had a positive answer to treatment. The low frequency of cases with these manifestations confirmed the importance of making an early diagnosis and a timely follow-up.

Key words: PIGMENTARY GLAUCOMA; EARLY DIAGNOSIS; TREATMENT.

Descriptors: GLAUCOMA, OPEN-ANGLE; EARLY DIAGNOSIS; THERAPEUTICS.

INTRODUCCIÓN

En 1899 Krukemberg describió el depósito de pigmento en el endotelio corneal de forma vertical y central, al que hoy se le llama huso de Krukemberg; posteriormente, en 1901 Von Hippel postula que este pigmento podría obstruir la salida del humor acuoso. (1)

En 1925 Mauksch describe dos hermanos con glaucoma y dispersión de pigmento en la cámara anterior y posterior del ojo; sin embargo, se considera como glaucoma crónico de ángulo abierto, ya que en ese momento gonioscópicamente la presencia del pigmento no fue significativa. No es hasta 1949 que Sugar y Barbour introducen por

primera vez el término del glaucoma pigmentario (GP), al presentar dos pacientes con dispersión pigmentaria y presión intraocular elevada. En 1979 Campbell presentó la teoría sobre el mecanismo del GP, incluyendo la concavidad posterior del iris y su contacto con la zónula. (1-3)

El síndrome de dispersión pigmentaria (SDP) se presenta con una frecuencia entre 2 y 4 % en la población joven, de 20 a 40 años de edad. Es más frecuente en varones miopes de la raza blanca. Se caracteriza por una disgregación de los pigmentos provenientes del epitelio pigmentario del iris (EPI) y su depósito en las estructuras del segmento anterior ocular (SAO). (1-3)

Citar como: Gallardo-Roca L, González-Fernández Md, Serrano-García Y. Glaucoma pigmentario. Revista Electrónica Dr. Zoilo E. Marinello Vidaurreta. 2018; 43(4). Disponible en: <http://revzoilomarinellosld.cu/index.php/zmv/article/view/1227>.



Esta afección compromete del 1 al 1,5 % de todos los glaucomas en el mundo occidental. Se ha estimado una incidencia de SDP de 4,8 por cada 100 mil habitantes, con incidencia de GP de 1,4-1,5. (1-3)

Se han propuesto varios factores que favorecen la dispersión pigmentaria: herencia autosómica dominante, etiología genética, anomalía congénita del epitelio pigmentario del iris (EPI), alteraciones en el brazo largo del cromosoma 7, entre otros. (1-3, 4)

Típicamente aparece el huso de Krukenberg (HK), depósito endotelial de pigmentos que adoptan la forma de huso, debido a las corrientes convectivas de flujo del humor acuoso; aunque se plantea que hasta un 50 % de los casos pueden carecer de este signo. Existe atrofia de la periferia media iridiana, la cual se evidencia por defectos de transluminación en forma lineal o de rueda de carro. En la gonioscopia se aprecia concavidad iridiana con una ancha banda del cuerpo ciliar visible y pigmentación aumentada de las estructuras angulares, fundamentalmente, del trabéculo pigmentado. El depósito de pigmentos se observa, además, en la periferia posterior del cristalino como una doble línea discontinua, continua o como una banda gruesa (banda de Scheie). En los haces de fibras zonulares

pueden presentarse depósitos radiales aislados o múltiples. (5-7)

Por el motivo de poca frecuencia de la aparición de esta entidad se realizó la siguiente presentación de caso para la comunidad médica.

PRESENTACIÓN DEL CASO

Datos generales

Paciente masculino, blanco, de 42 años de edad con antecedentes personales de salud aparente y sin antecedentes familiares, acude a consulta de glaucoma, remitido por el oftalmólogo de su área de salud, por presentar dolor ocular en ocasiones y disminución de la agudeza visual del OI, sin otra sintomatología. El paciente no refiere antecedentes generales ni oculares personales y tampoco familiares.

Exploración oftalmológica

AV: OD CSC 1.0
OI CSC 0.7

Tonometría de aplanación

OD: 22 mmHg
OI: 44 mmHg

	OD	OI
Anexos	Sin alteraciones	Sin alteraciones
Segmento anterior	Pigmentos endoteliales difusos	Huso de Krukenberg, midriasis media con pupila Perezosa
Medios	Transparentes	Transparentes
Fondo de ojo	Papila de bordes bien definidos, excavación fisiológica, presencia de exudados ni hemorragias, retina aplicada.	Papila de bordes bien definidos con excavación 0,9 con RNV con atrofia ni peripapilar, no presencia de exudados ni hemorragias, retina aplicada.

IMAGEN 1. Biomicroscopia del segmento anterior

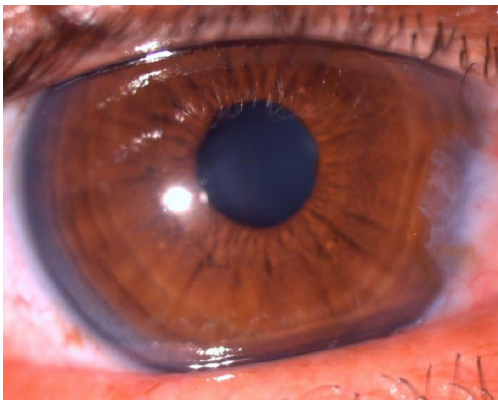
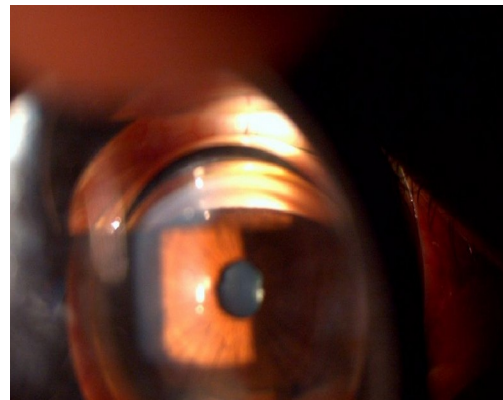


IMAGEN 2. Gonioscopia OI



Una vez realizada la biomicroscopia del segmento anterior en lámpara de hendidura (**imagen 1**) se indican los siguientes estudios: refracción dinámica, tonometría goldman, paquimetría, gonioscopia (**imagen 2**), biomicroscopia del segmento posterior, HRT, campo visual estático, biomicroscopia ultrasónica (**imagen 3**), fotografía del nervio óptico (**imagen 4**).

IMAGEN 3. Biomicroscopía ultrasónica

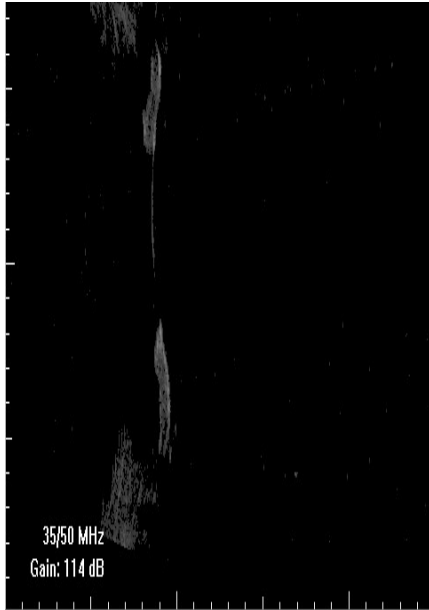
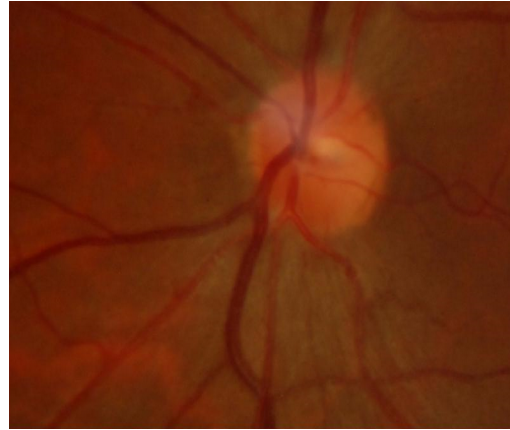


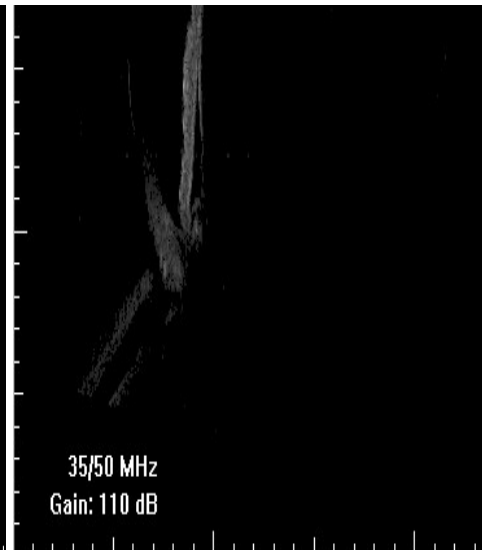
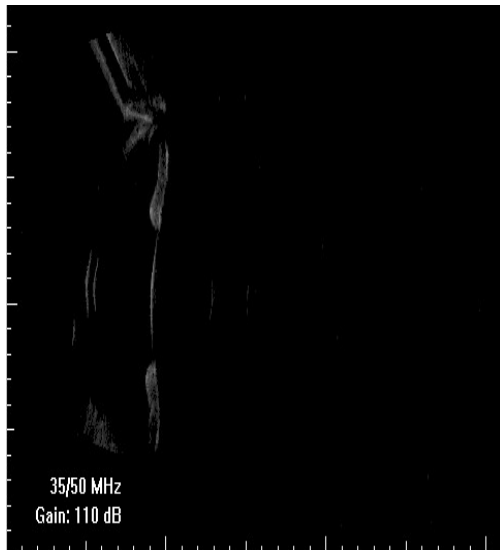
IMAGEN 4. Fotografía del nervio óptico OI



En relación a la paquimetría, las córneas estaban normales, en la gonioscopia se observó ángulo abierto, concavidad anterior del iris, línea de Sampaolesi, hiperpigmentación del trabéculo, interpretándose como un glaucoma pigmentario, por lo cual se decide colocar tratamiento médico con timolol colirio (0,5 %), una gota cada 12 horas y acetazolamida (250 mg), una tableta cada seis horas, acompañada de una cucharada de cloruro de potasio jarabe cada ocho horas.

Se le realizó iridotomía láser a ambos ojos en zona nasal superior y se constató mediante la biomicroscopia ultrasónica que disminuyó la concavidad anterior (**imagen 5 y 6**).

IMAGENES 5 y 6. Iridotomía láser



En el OD luego del tratamiento con láser la tensión ocular disminuyó a 22, por lo que se mantiene el tratamiento antihipertensivo ocular tópico.

En el OI se realizó el mismo proceder y, a pesar del tratamiento médico, las tensiones se mantuvieron elevadas, por lo que se decidió efectuar tratamiento

quirúrgico mediante la realización de una trabeculectomía.

DISCUSIÓN

El glaucoma pigmentario es el más frecuente de los glaucomas secundarios. Se presenta en pacientes

jóvenes durante la tercera o cuarta década de la vida y el diagnóstico se realiza en una etapa de daño glaucomatoso avanzado con graves secuelas visuales. (1, 8)

Desde el punto de vista fisiopatológico se ha descrito que la concavidad iridiana existe a partir de un bloqueo pupilar inverso. Durante el parpadeo, en el ejercicio de la acomodación, pulsos cíclicos del acuoso pasan a la cámara anterior y se crea una presión positiva, que empuja el iris hacia atrás e impide que el acuoso regrese a la cámara posterior. Esta concavidad favorece el roce entre la superficie posterior de la periferia media de iris y los haces zonulares anteriores, lo cual disgrega el pigmento iridiano. Se ha descrito que existen fluctuaciones importantes de la presión intraocular (PIO), con picos hipertensivos secundarios a una gran dispersión del pigmento. El paciente experimenta dolor ocular e, incluso, puede asociarse a visión borrosa transitoria. (8)

Aproximadamente entre 30 y 50 % de los pacientes con SDP pueden evolucionar a un glaucoma primario (GP), debido a la obstrucción de los pigmentos del sistema trabecular. Una vez establecido, suele ser rápidamente progresivo. El tratamiento hipotensor ocular tópico y los procedimientos del tratamiento láser (trabeculoplastia) resultan insuficientes para el adecuado control de la progresión del daño glaucomatoso y es necesaria la cirugía filtrante. Con frecuencia, ha evolucionado de forma asintomática en pacientes miopes jóvenes que procuran cambio de cristales y consultan a un técnico de refracción. Pocas veces se sospecha de un glaucoma y se obvia la visita al médico especialista. Esta afección es causa de ceguera en pacientes jóvenes por lo que genera un gran impacto social. (8)

El huso de Krukenberg es el signo que con frecuencia alerta al oftalmólogo general sobre la presencia de un SDP. Es necesario evaluar el resto de las características oculares descritas previamente que constituyen el síndrome. En ocasiones, los depósitos retroqueráticos se observan en pacientes con distrofias endoteliales, en cuyas guttas se acumulan pigmentos. Es frecuente, además, encontrar estos depósitos en pacientes sometidos a procedimientos quirúrgicos intraoculares (láser o vía incisional), traumatismos, así como en cuadros de uveítis anterior secundarios a melanomas y quistes epiteliales pigmentarios. Acompañan también al síndrome de pseudoexfoliación del cristalino, el cual, por lo general, se presenta en momentos más tardíos de la vida de un individuo. La atrofia del iris se localiza hacia la zona del esfínter pupilar y se observa el depósito de material blanco grisáceo en el SAO, fundamentalmente, sobre el reborde pupilar en el ángulo camerular y en forma de diana sobre la cápsula anterior del cristalino. (5, 8, 9)

Después de haberse diagnosticado el SDP, a partir de sus características clínicas, es necesario evaluar las características del SAO a través del examen de biomicroscopia ultrasónica (BMU) y la tomografía de coherencia óptica (OCT). Ambos brindan información sobre las características iridianas y del ángulo

camerular. La BMU permite evaluar la presencia de contactos iridociliar, iridozonular e iridocristaliniano, al permitir la visualización de las estructuras retroiridianas. (8)

Se examinan, también, las características del disco óptico y la capa de fibras neuroretinianas a través de la oftalmoscopia directa y con la lámpara de hendidura con lente de polo posterior de 90 D. Se utilizan la luz blanca y la luz anérita, fotografías, tomografía confocal láser, polarimetría láser con compensador corneal variable y tomografía de coherencia óptica. (8)

El examen de las características del disco óptico, asociado a los niveles de presión intraocular por tonometría de contorno dinámico, preferentemente, y el examen del campo visual ayudan a determinar la existencia de un glaucoma pigmentario. Una PIO corneo-compensada mayor de 21 mm Hg establece la presencia de un GP, a pesar de la presencia de un disco aparentemente sano con CV normal. Si se utiliza la tonometría de aplanación, se debe realizar, además, la paquimetría con el objetivo de obtener la PIO. (8)

En los casos diagnosticados como SDP se procede a realizar la iridotomía láser periférica. En las últimas dos décadas los estudios bioultrasónicos han permitido conocer, aún más, los mecanismos fisiopatológicos y ellos han demostrado el efecto beneficioso de la Iridotomía, al disminuir la concavidad iridiana y el rozamiento irido-zonular. La BMU y la OCT de SA deben realizarse después del tratamiento con láser, para evaluar el efecto obtenido en cada paciente. (5, 8, 9)

Los casos con SDP deben ser evaluados cada seis meses. Al año se deben monitorear el grado de la dispersión del pigmento, la PIO, el examen fundoscópico y los exámenes imagenológicos computarizados del nervio óptico y las capas de fibras neuroretinianas mediante los exámenes de HRT-OCT. (5, 8)

Los pacientes con GP precoz-moderado deben ser tratados con iridotomía láser periférica, con el objetivo de evitar la progresión del GP, una vez que se disminuya la dispersión de los pigmentos. El tratamiento inicial se basa en los hipotensores oculares tópicos. Se prefieren de primera línea las prostaglandinas, ya que actúan facilitando el flujo del acuoso al espacio supracoroideo a través de la vía uveoescleral. De esta manera se crea una vía alternativa de eliminación del pigmento más efectiva y su acúmulo en la malla trabecular puede disminuir. Los betabloqueadores y los inhibidores de la anhidrasa carbónica (IAC) pueden utilizarse combinados con las prostaglandinas, aunque no se prefieren por su efecto en la disminución de la producción de humor acuoso, por lo que disminuyen el aclaramiento de los pigmentos dispersos en la cámara anterior. La trabeculoplastia selectiva generalmente es efectiva en lograr el control inicial de la PIO en más o menos 7 mm Hg, pero el efecto dura muy poco. Estos pacientes deben ser evaluados cada 2 o 3 meses con toma de la PIO y un examen fundoscópico, así como examen evolutivo cada 5 o 6

meses de HRT-OCT. En el caso de constatarse una progresión del daño glaucomatoso, a pesar de utilizar medicación hipotensora tópica máxima y la SLT, está indicada la cirugía filtrante, de preferencia la trabeculectomía. (5, 8)

Los casos diagnosticados de GP en estadio avanzado deben ser sometidos rápidamente a la intervención quirúrgica, en aras de preservar la visión. Teniendo en cuenta el limitado efecto de la medicación tópica máxima (uso de 3 colirios de diferentes grupos farmacológicos) y de la SLT, se indica la TBT como primera opción. Puede considerarse el uso de los

antimetabolitos. En aquellos casos que preserven visión tubular (10º) en menos de dos cuadrantes, el riesgo de pérdida visual transoperatoria es máxima, por lo que se prefiere realizar la ciclofotocoagulación de un cuadrante, lo cual puede utilizarse en más de una ocasión para lograr el control tensional, asociado a los colirios hipotensores. (5, 8-10)

Ante este paciente afectado por un glaucoma pigmentario, se debe contribuir a elevar su calidad de vida y reflexionar de la importancia que tiene el diagnóstico precoz y el tratamiento oportuno, que se debe iniciar para evitar complicaciones mayores.

REFERENCIAS BIBLIOGRÁFICAS:

1. Mayo González Y, Hornia Palacios M, Pla Acebedo ME. Actualización sobre el síndrome de dispersión pigmentaria y el glaucoma pigmentario. Rev Zoilo Marinello V [revista en internet]. 2015 [citado 2 de abril de 2018]; 40(4). Disponible en: http://revzoilomarinellosldcu/index.php/zmv/article/view/81/html_34.
2. Centro Internacional de Retinosis Pigmentaria. 10 Elementos sobre Síndrome de Dispersión Pigmentaria [en internet]. La Habana: blog Institucional del Centro Internacional de Retinosis Pigmentaria. 2017, Marzo [citado 25 de octubre 2017]. Disponible en: <https://retinosispigmentariacuba.blogspot.com/2017/03/10-elementos-sobre-sindrome-de.html>.
3. Lázaro García C, García Feijó J CS, Castillo Gómez A, Benítez del Castillo JM, Macías Benítez JM, García Sánchez J. Síndrome de dispersión pigmentaria en paciente con megalocórnea. Archivos de la Sociedad Española de Oftalmología [revista en internet]. 2000 [citado 2 de abril de 2018]; 75(5): 347-350. Disponible en: <http://europa.sim.ucm.es/compludoc/AA?articuloId=85356>.
4. Guerrero de Ferran C, Rodríguez García A. Variación de la presión intraocular durante episodios de dispersión pigmentaria y su relación con el desarrollo de glaucoma pigmentario. Rev Mexicana de Oftalmol [revista en internet]. 2017 [citado 2 de abril 2018]. Disponible en: <https://www.sciencedirect.com/science/article/pii/S0187451917300823>.
5. Moreno Londoño MV, González González MC, Takane Imay M, Koga Nakamura W, Rodríguez López LM, Islas de la Vega G. Glaucoma pigmentario y ultrabiomicroscopía. Rev Mex Oftalmol [revista en internet]. 2014 [citado 27 de marzo 2018]; 88(3): 124-127. Disponible en: <http://www.ingentaconnect.com/content/doaj/01874519/2014/00000088/00000003/art00006>.
6. Carrizosa M. Síndrome de dispersión pigmentaria. Ciencia y Tecnología para la Salud Visual y Ocular [revista en internet]. 2010, Enero-Jun [citado 27 de octubre 2017]; 8(1): 89-100. Disponible en: <https://es.scribd.com/document/353145025/Dialnet-SindromeDeDispersionPigmentaria-5599147>.
7. Díaz Gandía C, Hernández Verdejo JL. Síndrome de dispersión pigmentaria. Gaceta de optometría y óptica oftálmica [revista en internet]. 2011 [citado 25 de octubre 2017]; (461): 18-22. Disponible en: <http://www.cgcoo.es/download.asp?file=media/gaceta/gaceta461/cientifico1.pdf>.
8. Fernández Argones L, Miqueli Rodríguez M, Piloto Díaz I, Domínguez Randulfe M, Cabañas Piñeiro J. Síndrome de dispersión pigmentaria y glaucoma pigmentario. Rev Cubana Oftalmol [revista en internet]. 2009 [citado 7 de octubre 2017]; 22(1). Disponible en: http://www.bvs.sld.cu/revistas/oft/vol22_01_09/oft10109.pdf.
9. Mayo González Y, Hornia Palacios M, Pla Acebedo ME. Actualización sobre el síndrome de dispersión pigmentaria y el glaucoma pigmentario. Rev Dr. Zoilo Marinello [revista en internet]. 2015 [citado 7 de octubre 2017]; 40(15). Disponible en: http://revzoilomarinellosldcu/index.php/zmv/article/view/81/html_34.
10. Sepúlveda Badillo AI, Pinilla Torres NM. Síndrome de dispersión pigmentaria y Glaucoma Pigmentario: características epidemiológicas, clínicas y evolución en un grupo de pacientes pertenecientes al subsistema de salud de las fuerzas militares Hospital Militar Central, entre los años 2000 a 2010 [tesis]. Bogotá: Universidad Militar Nueva Granada; 2012.

Copyright Revista Electrónica Dr. Zoilo E. Marinello Vidaurreta. Este artículo está bajo una [licencia de Creative Commons Reconocimiento - No Comercial - Sin Obra Derivada 4.0 Internacional](https://creativecommons.org/licenses/by-nc-sa/4.0/), los lectores pueden realizar copias y distribución de los contenidos por cualquier medio, siempre que se mantenga el reconocimiento de sus autores, no se haga uso comercial de las obras, ni se realice modificación de sus contenidos.